昆明学院学报　2014, 36(6):36~38　CN 53-1211/G4　ISSN 1674-5639
Journal of Kunming University

重楼皂苷对微囊藻毒素致小鼠肝损伤保护作用的组织学研究

杨黎江[1],路　斌[1],沈　放[1],杨　晶[1],马银海[2*]
(1. 昆明学院 生命科学与技术系,云南 昆明 650214;2. 昆明学院 化学科学与技术系,云南 昆明 650214)

摘要:试验用重楼薯蓣皂苷(SY)和偏诺皂苷(PN)对微囊藻毒素浸染的小鼠进行连续灌胃,并通过对小鼠肝脏进行石蜡包埋、制片和HE染色,观察小鼠肝组织的显微结构,目的在于研究重楼皂苷类化合物对微囊藻毒素(MC)所致肝损伤的保护作用.结果显示,微囊藻毒素具有肝毒性,致肝小叶结构严重破坏,而重楼薯蓣皂苷和偏诺皂苷对微囊藻毒素所致的肝损伤均有保护作用.

关键词:微囊藻毒素;小鼠肝脏;薯蓣皂苷;偏诺皂苷;HE染色
中图分类号:R994.6　**文献标识码:**A　**文章编号:**1674-5639(2014)06-0036-03

Histological Study of Protective Effect of the Saponins in *Rhizoma Paridis Yunnanensis* on Mice Liver Injury Induced by Microcystin

YANG Li-jiang[1], LU Bin[1], SHEN Fang[1], YANG Jing[1], MA Yin-hai[2*]
(1. Department of Life Science and Technology, Kunming University, Yunnan Kunming 650214, China;
2. Department of Chemistry Science and Technology, Kunming University, Yunnan Kunming 650214, China)

Abstract: Mouse induced by microcystin was chronically intragastric lavement by dioscins and pennogenyl saponins. The liver of the mouse was embeded in paraffin and made slice for HE staining to observe the liver tissue micro structure of the mouse and the purpose is to study whether the saponins in *Rhizoma Paridis Yunnanensis* prevent liver from damage induced by microcystin. The results showed that microcystin is hepatotoxic and induce serious collapse of lobular architecture; but both dioscins and pennogenyl saponins can protect liver from damage induced by microcystin.

Key words: microcystin(MC); mice liver; dioscins; pennogenyl saponins; HE-staining

高原湖泊滇池已成为我国境内被严重污染的三大淡水湖之一,每年从5~6月份开始藻类大量繁殖,其中蓝藻的增加是滇池富营养化的典型特点之一,蓝藻细胞腐败分解释放到水体中的微囊藻毒素(Microcystin, MC)已严重威胁到水体中生物的生存,并对人类健康及其他生物构成潜在危害.百合科(Liliaceae)重楼属(*Paris*)植物中的重楼(*Paris polyphylla*)在我国以西南地区分布较多,其中滇重楼在西南三省广为分布,尤其在云南省的分布最为集中,它是著名的云南白药、宫血宁等中成药的重要原料之一.重楼属植物的化学成分复杂,但以薯蓣皂苷(SY)和偏诺皂苷(PN)为主[1].目前有关重楼的药理学研究主要集中在消肿止痛、止血、抗肿瘤、免疫调节等方面,而针对肝损伤是否具有保护作用的报道甚少.本研究主要从组织学层面剖析重楼皂苷对肝损伤的保护作用,探讨重楼皂苷活性成分抗微囊藻毒素的机制.

1　材料与方法

1.1　材料

采集滇池水体中的蓝藻,经过滤后获取蓝藻藻体,将其置于-20 ℃冰箱中冻融3~4次,使蓝藻细胞通透性改变,收集藻浆并用醋酸搅提,经旋转蒸发浓缩后获得微囊藻毒素粗提物[2].试验所用薯蓣皂苷和偏诺皂苷由昆明学院化科系马银海教授分离制备并提供.

1.2　仪器和试剂

MOTIC BA300型显微图像分析系统;METTIER XS205DU天平;LEICA RM2235型组织切片机;HE组织制片常规设备及试剂.

1.3　动物及分组

选用性成熟健康昆明种小鼠,雌雄不限,体质量

收稿日期:2014-09-26
基金项目:昆明学院科学研究基金资助项目(XJL12023).
作者简介:杨黎江(1969—),女,云南昆明人,副教授,硕士,主要从事生理学和药理学研究.
*通讯作者:马银海(1964—),男,云南昆明人,教授,主要从事天然产物研究,E-mail:myh5929251@163.com.

20 ~25 g,由昆明医科大学实验动物中心提供(许可证号:2005017). 试验前小鼠随机分为:对照组(n = 5);MC 组(n = 10);MC + SY 组(n = 10);MC + PN 组(n = 10). 之后将小鼠置于室温条件下,自然光照生活 3 ~5 d,以适应环境.

1.4　微囊藻毒素慢性毒性试验

将 MC 粗提物用蒸馏水稀释成质量浓度为 5.87 mg/mL的溶液, 而 MC 组小鼠灌胃剂量为 0.1 mL/(d · 只),对照组小鼠每天灌胃剂量为同等体积生理盐水. 30 d 后,称小鼠体质量,断颈处死后解剖,将其肝脏完整离体并称其湿质量,取肝脏右叶置于固定液中,石蜡包埋并制片.

1.5　薯蓣皂苷(SY)和偏诺皂苷(PN)抗微囊藻毒素试验

用蒸馏水将 SY 和 PN 样品各 3 mg 分别配成质量浓度为 0.2 mg/mL 的溶液,之后分别与 MC 稀释液等体积混合得到混合液. MC + SY 组和 MC + PN 组小鼠按 0.1 mL/(d · 只)的剂量用混合液连续灌胃 30 d,同时记录小鼠进食、行为及活动情况. 30 d 后,小鼠称体质量,断颈处死后解剖,将其肝脏完整离体并称其湿质量,取肝脏右叶置于固定液中,石蜡包埋并制片.

1.6　采集小鼠肝脏组织形态学特征

小鼠肝脏标本经 HE 染色后,利用显微图像分析系统采集各组小鼠肝脏组织形态资料.

1.7　数据处理

小鼠肝脏系数用(平均数 ± 标准差),即($\bar{x} \pm s$)表示,采用 t 检验进行组间差异比较.

2　结果

2.1　小鼠肝脏系数对比

各组小鼠处死后,解剖暴露肝脏,肉眼观察可见 MC 组小鼠肝脏肿胀,淤血块明显,肝叶轮廓模糊,有的小鼠可见肝表面有白色点状斑分布;MC + PN组小鼠肝叶有轻度肿胀现象,未见淤血;MC + SY 组小鼠的上述表现不明显. 之后离体各组小鼠完整肝脏,称全肝湿质量,然后计算其肝脏系数,见下表 1.

肝脏系数 = (肝脏湿质量/体质量) ×100%.

表 1　MC 及重楼皂苷对小鼠肝脏系数的影响($\bar{x} \pm s$)

分组	体质量/g	肝脏湿质量/g	肝脏系数/%
对照组	49.350 ± 0.212	2.174 ± 0.128	4.404 ± 0.241
MC 组	42.760 ± 3.937	2.286 ± 0.221	5.375 ± 0.467[a]
MC + SY 组	44.550 ± 1.190	2.147 ± 0.254	4.811 ± 0.454[b]
MC + PN 组	41.650 ± 0.071	2.158 ± 0.167	5.181 ± 0.409[a]

注:与对照组比较,[a]P < 0.05;与 MC 组比较,[b]P < 0.05.

表 1 结果显示, MC 组和 MC + PN 组小鼠肝脏系数与对照组间差异有统计学意义(P < 0.05);MC + SY组肝脏系数与 MC 组小鼠间差异也具有统计学意义(P < 0.05).

2.2　微囊藻毒素致小鼠肝组织损伤

经 HE 染色后的小鼠肝组织,低倍镜下对照组(见下图 1)肝组织肝小叶结构清晰、完整,中央静脉贯穿小叶中央. 高倍镜下(见下图 2),肝细胞多角形,每个细胞有 1 ~2 个核且染色深,呈圆形. 每个肝小叶中的肝细胞以中央静脉为中心呈放射状分布,并形成肝细胞索. 细胞索相互吻合,肝血窦间有巨噬细胞分布.

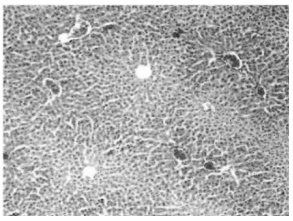

图1　对照组小鼠肝脏HE × 100

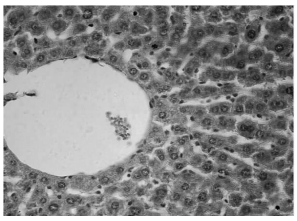

图2　对照组小鼠肝脏HE × 400

对于 MC 组小鼠(下图 3(a),图 3(b)),肝组织损伤严重,表现为肝小叶结构异常,肝细胞轮廓模糊,细胞体积变小,部分肝细胞膜破裂、胞质呈不同程度疏松状,核消失,肝血窦扩张,肝索断裂,部分肝小叶中央静脉周围有大量炎症细胞浸润现象,肝细胞发生局灶性坏死,肝小叶结构遭到严重破坏.

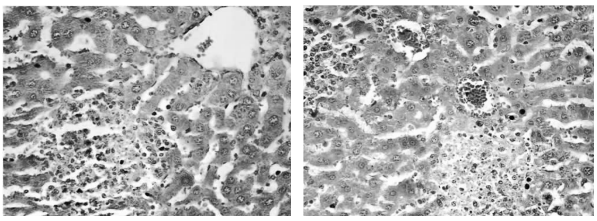

(a)　(b)

图3　MC组小鼠肝脏HE × 400

2.3　重楼皂苷对小鼠肝组织的保护作用

低倍镜下,观察 MC + SY 组小鼠的肝组织(见下图 4),肝小叶结构清晰、完整,中央静脉贯穿小叶中央. 高倍镜下(见下图 5)见肝细胞形态清楚,细胞核染色深,轮廓清晰,肝细胞索状排列,围绕中央静脉呈放射状分布,肝血窦间隙均匀,其间有巨噬细胞分布. 肝组织结构与对照组相比极为相似.

MC + PN 组(下图 6(a))肝组织经 HE 染色后,高倍镜下观察到肝细胞形态基本清楚,核染色深且清晰可见. 但肝细胞的排列与对照组和 MC + SY 组相比较混乱,细胞的索状排列不典型,肝血窦不均匀,间隙小,血窦内见巨噬细胞分布. 从下图 6(b)可

见,部分肝细胞的轮廓模糊,少数细胞的核消失,有少量炎症细胞浸润现象.

上述结果提示,两种重楼皂苷对微囊藻毒素所致的小鼠肝损伤有不同程度的保护作用.

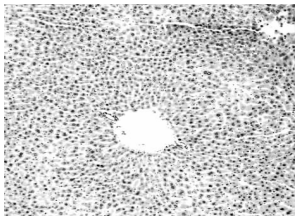

图4 MC+SY组HE×100

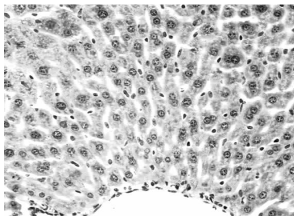

图5 MC+SY组HE×400

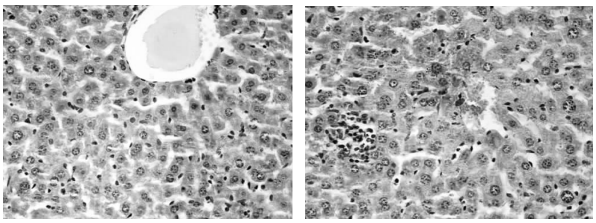

(a) (b)

图6 MC+PN组HE×400

3 讨论

本研究中用微囊藻毒素、毒素与薯蓣皂苷混合液及毒素与偏诺皂苷混合液分别对不同试验组小鼠连续灌胃,之后解剖小鼠观察到 MC 组小鼠肝脏肿胀,有淤血,肝叶轮廓模糊,有的小鼠可见肝表面有白色点状斑分布,其肝脏系数与对照组比较差异有统计学意义($P<0.05$);MC + SY 组小鼠的上述表现不明显,其肝脏系数与 MC 组比较差异有统计学意义($P<0.05$),与对照组比较差异无统计学意义($P>0.05$);MC + PN 组小鼠肝叶有轻度肿胀现象,未见淤血,其肝脏系数与对照组比较差异有统计学意义($P<0.05$),与 MC 组比较差异无统计学意义($P>0.05$). MC 作为一种肝毒素,既可破坏内质网引起核糖体脱颗粒而阻碍蛋白质合成,还可诱发核结构异常,激活原癌基因;其次,MC 对线粒体嵴结构的损伤,将严重影响细胞内氧化磷酸化过程,抑制 ATP 的合成[3]. 从 MC 组试验结果可知(图 3(a), 图 3(b)),MC 对肝小叶结构破坏,大量炎症细胞浸润导致肝细胞发生局灶性坏死,从而进一步证实了上述研究结果.

肝脏由于含有丰富的代谢酶成为机体核心的代谢器官. 其次,肝内集中分布了大量的吞噬细胞(枯否细胞),能吞噬和清除血中的异物,构成机体防御系统的重要组成部分. 当小鼠被 MC 浸染后,进入体内的毒素作为一种异物,将刺激小鼠的免疫系统,活化的免疫细胞合成并分泌多种细胞因子. 在 IL-1 和 TNF 前炎症因子的介导下,我们观察到图 3(a)和图 3(b)中大量炎症细胞浸润现象. 在致炎因子的作用下,炎细胞在肝内的大量聚集是肝损伤的病理基础. 其次,IL-1 和 TNF 在免疫过程中参与和影响其他细胞因子,如趋化因子、黏附分子等的表达,实现对炎症反应的放大作用[4]. 另一方面,当肝内吞噬细胞被激活时耗氧明显增加,即呼吸爆发或氧爆发(oxidative burst). 增加的耗氧量主要用于生成超氧阴离子(superoxide radical),成为体内主要自由基(free radical)的来源之一. 由于自由基具有高度化学活泼性,如果它的生成数量超过机体自身的调控和保护能力,必将造成组织损伤[5]. 据此推测,小鼠接受毒素后,肝内吞噬细胞活化诱发产生的超氧阴离子可能是造成小鼠肝脏结构被严重破坏的原因之一. 有研究者[6]报道,重楼提取物能有效清除自由基而表现抗氧化能力. 这一结果支持本试验中观察到的重楼薯蓣皂苷和偏诺皂苷对小鼠肝脏具有保护作用.

周满红等[7]关于重楼可抑制腹腔巨噬细胞分泌 TNF-α 及 IL-1β 的报道提示,有毒物质诱导巨噬细胞活化后引起体内 TNF-α 和 IL-1β 等炎症介质水平的升高,这些因子通过协同作用引起炎症的过度发展,最终导致小鼠肝脏的免疫损伤. 相反,邱海波等[8]研究证实,抑制巨噬细胞的活性将减少 TNF-α 和 IL-1β 炎症介质的产生,进而缓解机体因炎症带来的损伤. 周满红等[7]在其研究中还提出,重楼皂苷对细菌内毒素诱导巨噬细胞产生 TNF-α 和 IL-1β 均有显著抑制作用. 这与我们用重楼皂苷类化合物对抗 MC 所致小鼠肝损伤表现出来的保护作用是一致的. 然而,重楼抑制活化的巨噬细胞释放炎症介质的机制还不十分清楚. 在炎症、感染等应激状态下,巨噬细胞胞质中的核转录因子-κB(nuclear factor-Kappa B,NF-κB)被激活转入核内,与多种细胞因子和炎症介质基因启动子部位的 κB 位点特异性结合调控靶基因表达[5],即 NF-κB 对 TNF-α 和 IL-1β 的表达调控影响炎症反应的发生和发展. 相反,如果能对 NF-κB 的激活过程加以控制,就可能控制炎症反应. 有研究[9]提出,重楼清除自由基及抗氧化的作用也许具有抑制 NF-κB 活化的能力,这样可能在 DNA 转录阶段抑制 IL-1β 和 TNF-α 的生成,有效控制炎症反应,最终实现重楼皂苷类化合物对小鼠肝脏的保护作用.

甾体皂苷作为重楼属植物的主要有效成分,其药理活性受皂苷的苷元和所连糖基的影响. 本试验中造成两种重楼皂苷对毒素所致肝损伤表现出不同程度的保护作用机制还需深入研究.

(下转第 41 页)

溶剂的进入,溶解并释放目标物质,从而进一步提高提取率[11].



(a) 真空萃取后的样品　　(b) 常压萃取后的样品　　(c) 未萃取的样品

图5　萃取前后的扫描电镜对比图

3　结论

采用真空超声法提取了灯盏花中的槲皮素黄酮化合物,对提取工艺进行了优化,联用高效液相色谱法进行测定. 改进后的真空超声提取法的萃取量达 0.093 5 mg/g(质量分数),优于常压超声提取的萃取量 0.042 3 mg/g(质量分数). 改进后的真空超声提取法具有明显的优势,不仅有利于溶质的溶出,还能避免黄酮化合物的氧化.

[参考文献]

[1]李菁,于德泉. 灯盏花化学成分研究[J]. 中国中药杂志,2011,36(11):1458 – 1462.

[2]黄洪波,包文芳,杨芳芳,等. 灯盏花的化学成分研究[J]. 沈阳药科大学学报,2001,18(4):266 – 267.

[3]苏梅,杨和金,崔涛,等. 栽培灯盏花提取物的药效学研究[J]. 中成药,2011,33(6):938 – 943.

[4]杨挺. 灯盏花颗粒主要药效学实验[J]. 现代预防医学,2007,34(14):2639 – 2643.

[5]朱发彦,杨芳,王建军,等. 灯盏花中黄酮类化合物的研究进展[J]. 安徽农业科学,2012,40(10):5 853 – 5 857.

[6]武正才,梁晓原,丁永胜. 超声波提取灯盏花中总黄酮的研究[J]. 云南中医中药杂志,2004,25(3):35 – 36.

[7]张燕菊,刘智敏,许志刚. 用高效液相色谱法测定灯盏花中槲皮素的含量[J]. 化学研究,2014,25(2):140 – 143.

[8]许志刚,陈云丽,张仙丽,等. 超声波提取 – 高效液相色谱法测定茶叶中的槲皮素[J]. 昆明学院学报,2013,35(3):66 – 68.

[9]许志刚,胡劲召,单法辉,等. 灯盏花中灯盏花乙素的提取与高效液相色谱分析[J]. 琼州学院学报,2012,19(2):23 – 25.

[10]许志刚,刘智敏,杨保民,等. 灯盏花中灯盏花乙素的提取与分析方法探讨[J]. 昆明学院学报,2011,33(6):81 – 84.

[11]卢彦芳. 张福成. 安静. 等. 微波辅助萃取应用研究进展[J]. 分析科学学报,2011,27(2):246 – 252.

(上接第 38 页)

[参考文献]

[1]何俊,张舒,王红,等. 滇重楼植物的研究进展[J]. 云南植物研究,2006,28(3):271 – 276.

[2]杨黎江,沈放,仝向荣,等. 滇池微囊藻毒素对小鼠肝脏的毒性研究[J]. 昆明学院学报,2013,35(3):45 – 47.

[3]罗民波,沈新强、杨良,等. 微囊藻毒素对小白鼠肝脏的毒理效应[J]. 海洋水产研究,2005,26(3):55 – 60.

[4]王洁,王淑静,张炎,等. 茜草醇提取物对刀豆蛋白 A 致小鼠肝损伤保护作用的研究[J]. 宁夏医科大学学报,2010,32(4):484 – 486.

[5]陈主初. 病理生理学[M]. 北京:人民卫生出版社,2005:83 – 84,190 – 191.

[6]高云涛,杨利荣,杨益林,等. 重楼提取物体外清除活性氧及抗氧化作用研究[J]. 中成药,2007,29(2):195 – 198.

[7]周满红,杜文胜,龙胜双. 重楼总皂苷对脂多糖诱导大鼠腹腔巨噬细胞分泌 TNF-α 及 IL-1β 的影响[J]. 四川中医,2008,26(3):14 – 16.

[8] 邱海波,周韶霞,陈德昌. IL-10 对肺泡巨噬细胞致炎效应的调节作用[J]. 中国危重病急救医学,2000,12(6):353 – 355.

[9]SURH Y J, CHUN K S, CHA H H, et al. Molecular mechanisms underlying chemopreventive activities of anti-inflammatory phytochemicals: down-regulation of COX-2 and iNOS through suppression of NF-Kappa B activation[J]. Mutat Res,2001,480(2):243 – 268.